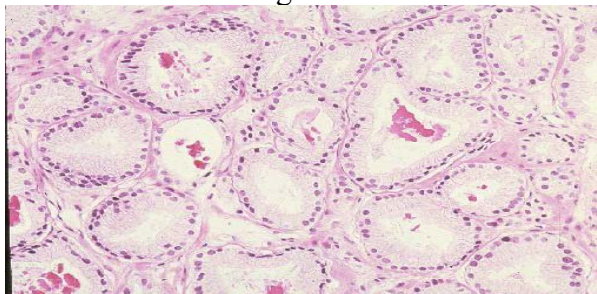
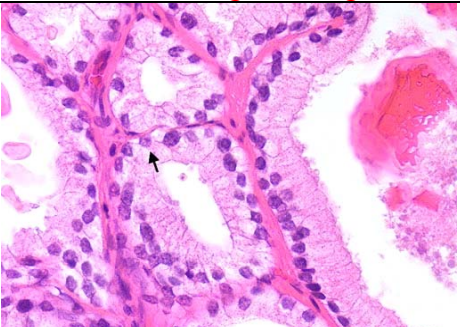
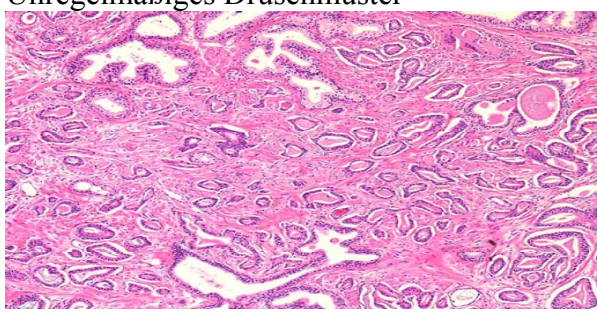
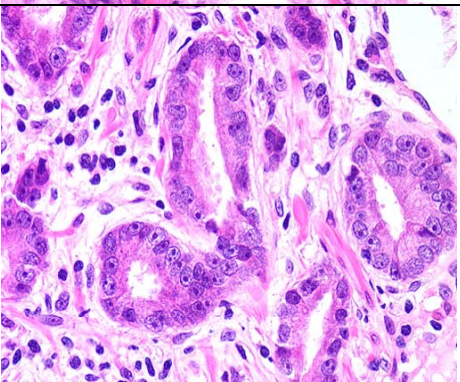
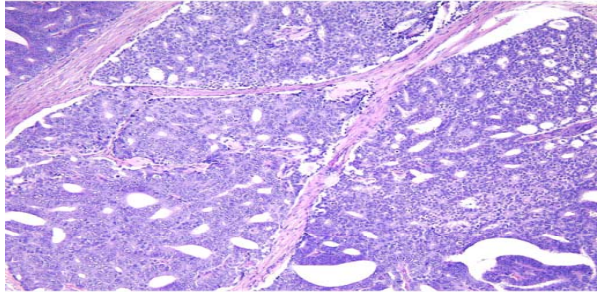
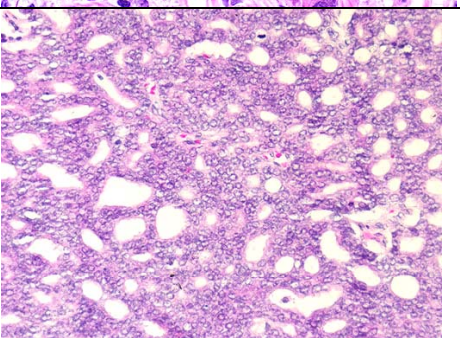
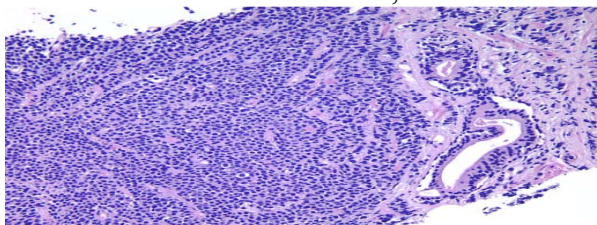
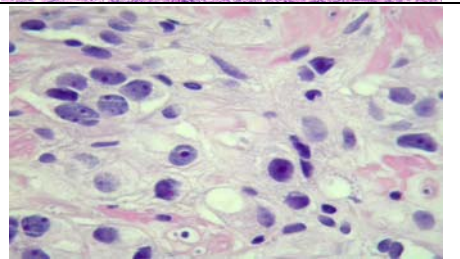


Modifiziertes WHO-Grading

Histologisches Muster	BZ	Starke Vergrößerung	Kernatypien	BZ
Hoch differenziertes glanduläres Karzinom 	0		Geringe Kernatypien Keine nennenswerte vergrößerung der Zellkerne und Nukleolen.	0
Wenig differenziertes glanduläres Karzinom Unregelmäßiges Drüsenmuster 	1		Mäßige Kernatypien Leicht vergrößerte Zellkerne mit prominenten Nukleolen.	1
Kribriformes Karzinom 	2		Starke Kernatypien Hochgradige Zell- und Kernatypien	2
Solide-trabekuläres Karzinom, Mitosen. 	3		Hochgradige Kern- Atypien und multiple, exzentrisch gelagerte Nukleolen	2
Summe der Bewertungsziffer		Malignitätsgrad der Karzinome		
0-1		Ia,b		
2-3		IIa,b		
4-5		IIIa,b		

Äquivalenzen zwischen den Gradings von Gleason, pathologisch-urologischem Arbeitskreis und Mostofi/WHO

Gleason Score	Patholog.Urolog. Arbeitskreis	Mostofi/WHO	Prognose
2 3,4	GIa GIb	Grad 1	Günstig
5,6	GIIa	Grad 2	
7 8,9 10	GIIb GIIIa GIIIb	Grad 3	Ungünstig